1916
STANFORD UNIVERSITY LIBRARY
FEB 2 1924

Über zwei Fälle von Syringomyelie nach Poliomyelitis anterior acuta.

Inaugural-Dissertation

zur Erlangung der Doktorwürde
der Hohen medizinischen Fakultät

der

Friedrich-Alexanders-
Universität Erlangen

vorgelegt von

Josef Futterer, Ass.-Arzt d. Res. (im Felde)
aus Untergriesingen.

Tag der mündlichen Prüfung: 1. März 1916.

Erlangen 1916.
Druck der Universitätsbuchdruckerei von E. Th. Jacob.

Referent: Herr Oberstabsarzt Prof. Dr. Hauser.
Dekan: Herr Hofrat Prof. Dr. Oeller.

Meiner Braut.

Digitized by the Internet Archive
in 2026

https://archive.org/details/IA40154019_0042

Syringomyelie ist ein Sammelbegriff. Sie umfasst alle langgestreckten Höhlenbildungen im Rückenmark, die sich an den Centralkanal im allgemeinen oder doch wenigstens an die graue Substanz des Rückenmarks halten. Auch die Hydromyelie fällt unter diesen Begriff.

Wie mannigfaltig die pathologischen Prozesse sind, die eine Höhlenbildung im Gefolge haben können — es sind Apoplexien, traumatische Röhrenblutungen, myelitische Prozesse, Embolien, einfacher regressiver Gewebszerfall, Lymphstauung —, so verschiedenartig mussten die Erklärungsversuche für das Zustandekommen einer solchen ausfallen.

Für die vorliegende Untersuchung, die sich auf zwei Fälle von Syringomyelie nach Poliomyelitis anterior acuta beschränkt, ist die Fragestellung naturgemäss vereinfacht. Erschwert wird die Untersuchung dadurch, dass eine vollständige Klarstellung des Myelitisbegriffs bis jetzt nicht erreicht werden konnte.

Die Literatur enthällt nur spärliche Angaben über Höhlenbildung nach Poliomyelitis. Fälle von solch ausgedehntem Zerfall der Rückenmarksubstanz wie die vorliegenden finden sich nirgends beschrieben. Ernst Schwalbe schreibt in einem Aufsatz über einen Fall von Poliomyelitis im Stadium der Regeneration, er habe im Rückenmark Aufhellung der grauen Substanz gefunden; an diesen Stellen bestand ein feinmaschiges Netz, Glianetz, wie es mitunter bei Gliosen des Rückenmarks mit Höhenbildung sichtbar wird. An mehreren Stellen ist sogar eine centrale Lücke im Gewebe vorhanden gewesen. Da der Prozess nur auf das Lendenmark be-

schränkt war, konnte es zu keiner ausgedehnten Höhlenbildung kommen.

An den beiden Fällen sollen nur die Momente berücksichtigt werden, die direkte Beziehung zur gestellten Aufgabe haben, nämlich der Höhlenbildung nach Poliomyelitis. Alle die neueren Ergebnisse, Ausgang der Poliomyelitis von den vorderen Wurzeln, moderne Tierversuche zur Feststellung der Aetiologie, sind ohne Interesse für die Fragestellung und deswegen von der Untersuchung ausgeschlossen.

Die Abhandlung erstreckt sich auf zwei Rückenmarke mit spinaler Kinderlähmung. Leider muss sie sich in der Hauptsache auf das Pathologisch-Anatomische der Erkrankung beschränken. Die klinische Seite muss vernachlässigt werden. Denn im ersten Fall ist die Krankengeschichte nur sehr mangelhaft, im zweiten Fall fehlt gerade die Krankengeschichte, die über die Poliomyelitis des Kindes geführt worden war.

Fall I.

Krankengeschichte.

Gl. H. aus B., 2½ Jahre alt.

Encephalitis, Rachitis, Poliomyelitis anterior, Bronchiolitis, (Syringomyelie auf Grund des Sektionsbefundes).

Seit einigen Tagen ist das Kind, das bereits im Sommer einmal wegen Encephalitis in klinischer Behandlung gestanden war, verändert; es hat in letzter Zeit viel gehustet, hat schlechten Appetit und bewegt seine Beine nicht mehr ordentlich. —

Dickes, rachitisches Kind, geschwollene cervikale Lymphdrüsen, rachitische Thoraxdeformitäten, diffuse Bronchitis und Bronchiolitis. Es besteht keine Nackensteifigkeit, Bewegung der Augäpfel frei. Pupillen reagieren. Kein Facialisphaenomen. Leichte Steigerung der Bauchdeckenreflexe. Kind schont den rechten Arm etwas, hat an demselben leichte athetotische Bewegung. Keine

Steigerung der Patellarreflexe. Die Beine werden spontan nicht bewegt. Hebt man sie in die Höhe, so fallen sie wieder schlaff herab. Temperatur 36, Atmung 24, Puls 90.

23. XI. Besserung des Allgemeinbefindens. Temperatur auf 37,8° gestiegen. Lungenbefund wie gestern, nirgends Dämpfung. Appetit gering.

25. XI. Kind sehr apathisch, schläft fast den ganzen Tag. Die Bronchiolitis ist trotz hydrotherapeutischer Massnahmen fortgeschritten. Puls klein, unregelmässig. Das Kind erhält von Mittag ab stündlich eine Kampherspritze. Nachts bedrohliche Verschlimmerung des Allgemeinbefindens.

Von Abend ab hat sich ein eigentümlicher Atemtypus bemerkbar gemacht. Das Kind sperrt alle 2 Sekunden den Mund wie ein Karpfen auf und atmet laut hörbar. Es zeigt deutliche Symptome von Atemnot; weithin sind Rasselgeräusche beim Atmen zu hören. Der Puls macht andauernd Kampherspritzen nötig.

26. XI. In der Nacht wird noch ein Senfwickel verabfolgt, der vorübergehend eine Besserung des Pulses, aber keine Veränderung des Atemtypus herbeiführt. Gegen Nachmittag wird der Puls wieder schwächer und erfolgt unter zunehmender Schwäche der Exitus letalis.

Sektion am 27. XI. 1907. (S. Nr. 304.)

Kopfhöhle:

Schädeldach von entsprechender Dicke. Stirnbein zeigt rechterseits eine ziemlich stark verdünnte Stelle, dort zum Teil fest mit der Dura verwachsen. Dura selbst ziemlich stark gespannt. Im Sinus longitudinalis findet sich viel dunkles flüssiges Blut. Durainnenfläche matt glänzend. Oberfläche des Gehirns mattglänzend, an den Seiten abgeplattet. Injektion mässig. (Gehirn wird in toto herausgenommen und gehärtet.) An der Gehirnbasis kein Exsudat. Weiche Häute durchsichtig, zart. Im Sinus der Schädelbasis überall flüssiges Blut.

Wirbelkanal:

Nach Eröffnung zeigt sich die Dura gespannt, der Subduralraum ziemlich stark mit klarer seröser Flüssigkeit gefüllt. Weiche Häute, ebenso Durainnenfläche nicht abnorm injiciert. — Bei Betastung des Rückenmarks zeigt sich ein ganz auffallender Konsistenzunterschied zwischen Medulla oblongata und Brustmark, indem letzteres in seiner oberen Hälfte abnorm weich erscheint. Ungefähr in der Mitte des Brustmarks ist dasselbe wieder derber. Nach unten zu schliesst sich wieder eine weichere Stelle an; das Lendenmark dagegen zeigt normale Konsistenz.

(Das ganze Rückenmark wird in toto herausgenommen und gehärtet.)

Bezüglich des übrigen Sektionsbefundes sei auf die Leichendiagnose verwiesen. Diese lautet:

Syringomyelie des Brust- und Lendenmarks.

Diffuse eitrige Bronchitis mit Kollaps in beiden Unterlappen. — Bronchopneumonie im rechten Unterlappen. — Acutes Lungenemphysem. — Entzündliche Schwellung der Bifurkations- und Hilusdrüsen. — Hydroperikard. — Dilatation beider Ventrikel. — Grosse Thymus-Drüse mit grossen Hassalschen Körperchen.

Stauungshyperämie der Unterleibsorgane, der Leber, der Milz, besonders der Nieren.

Enteritis follicularis haemorrhagica des Dünndarms. Enteritis follicularis des Dickdarms.

Bei der Härtung in Formalinlösung sinken die weichen Teile ein, so dass sie sich dadurch von den normal konsistenten Partien scharf abheben.

Auf probeweise durchgelegten Querschnitten zeigen sich im Bereich der eingesunkenen Stellen Spalträume, deren genaue Lokalisation am makroskopischen Präparat

unmöglich ist, da die Zeichnung des Rückenmarks vollständig verwaschen ist.

Mikroskopische Untersuchung.

Die Färbungen der Schnitte wurden mit Hämatoxylin-Eosin und van Gieson durgeführt. An einzelnen Schnitten wurden Achsencylinder- und Markscheidenfärbung vorgenommen.

Gliafärbung ist nach der vorausgegangenen Fixation nur ungenügend gelungen.

Oberstes Halsmark. (Nr. 8/07.) *)

Die beiden Hälften des Schnittes sind asymmetrisch. Die linke ist platter, von normalem Bau. Die rechte ist rundlich und trägt einen sich ventralwärts erweiternden Spalt. Die Höhle beginnt im rechten Vorderhorn mit 3 Zacken und zieht in ziemlicher Breite dorsalwärts der Oberfläche des Rückenmarks zu. Hiebei liegt sie unmittelbar der lateralen Seite des Hinterhorns an und drängt dieses medialwärts. Die Höhle steht in offener Verbindung mit dem Pialraum. In der Umgebung der Zacken ist das Gliagewebe aufgefasert, fetzig aufgelockert, ziemlich zellreich; im übrigen Teil ist der Spalt endothelartig mit einem Zug Gliagewebe ausgekleidet, dem nach aussen eine Schicht kernarmen Gewebes anliegt. In der Nähe der Höhle sieht man vereinzelte Körnchenzellen.

Der Centralkanal ist schön entwickelt. In seiner Umgebung finden sich zahlreiche Ependymzellhaufen.

Die Ganglienzellen sind entsprechend der Reduktion des Vorderhorns durch die Höhle spärlicher, teilweise atrophisch; sie weisen beiderseits Degenerationserscheinungen auf.

Welche Zerstörung der Erkrankungsprozess angerichtet hat, zeigt am augenscheinlichsten die Markscheidenfärbung. Die Nervenbahnen sind nur als ein schmaler

*) Die Zahlen beziehen sich auf die Abbildungen der beigelegten Tafel.

Streifen erhalten, der sich in ungleicher Breite der Peripherie des Schnitts anlegt. Am spärlichsten sind sie in der Gegend der Hinterstränge und des rechten Pyramydenseitenstrangs vorhanden. Verhältnismässig gut erhalten sind die Pyramidenvorderstränge und die linke hintere Wurzel. Alles übrige Gewebe ist gleichmässig braungelb gefärbt und nur von wenigen Markfasern durchzogen.

Uebergang zum Brustmark. (Nr. 7/07.)

Der Schnitt weist einen grossen Spalt auf, der grösstenteils in der rechten Hälfte gelegen ist; nur ein kleiner Ausläufer reicht nach links. Die Höhle liegt unmittelbar hinter der vorderen Fissur. Dadurch hat sie den Centralkanal in sich aufgenommen. Man sieht das Centralkanalepithel den Spalt streckenweise auskleiden. Die übrige Wand der Höhle ist platt und hat sich schwach mit Eosin gefärbt. Um den ganzen Spalt läuft ein von der übrigen Rückenmarksubstanz scharf sich abhebender Zug von Gliagewebe mit eingelagerten spindelförmigen Kernen. In der Höhle liegt isoliert ein Gefäss; an anderer Stelle ist eine fast homogene Masse, geronnenem Eiweiss (Transsudat) entsprechend. Die kleinsten Gefässe dieses Schnitts sind erweitert; allenthalben trifft man diffuse Blutungen ins Gewebe an.

Ganglienzellen sind rechts spärlicher als links, zum Teil ohne Fortsätze, atrophisch, durch Glia plattgedrückt.

Weigert'sche Gliafärbung zeigt nur eine stärkere Ansammlung von Gliagewebe in unmittelbarer Umgebung der Höhle.

Oberes Brustmark. (Nr. 6/07.)

Die Höhle schlingt sich S-förmig, wie die Form dieses Schnitts ist, fast durch den ganzen Querschnitt. Sie ist eingerahmt von einer sich stärker tingierenden Gewebsschicht, deren Kerne dem Verlauf der Höhle parallel gerichtet sind. Nur an ihrem rechten Ende ist

diese Schicht rareficiert, fast nicht gefärbt, etwas in die Höhle hinein aufgefasert. Die vordere Fissur wird durch den Spalt nach links verdrängt.

Der Centralkanal verhält sich wie im vorigen Schnitt.

Ueber den Schnitt zerstreut sieht man vereinzelte Blutungen.

Die Ganglienzellen sind nur in geringer Zahl vorhanden, meist platt gedrückt, atrophisch.

Mittleres Brustmark. (Nr. 5/07.)

Der sagittale Durchmesser dieser Schnitte verhält sich zum frontalen wie 1:2. Der Spalt liegt in der rechten Hälfte, die infolgedessen an Umfang geringer ist. Sie zieht mit zwei Ausbuchtungen dorsal vom rechten Vorderhorn beginnend quer nach medial, wo er hinter der vorderen Commissur endigt. Seine Wandung ist ziemlich platt, teilweise wie von Endothel ausgekleidet.

Der Centralkanal ist durch ein die Höhle umgebendes faseriges, teilweise homogen aussehendes Gewebe verdrängt. Er ist ein länglicher, quer verlaufender, nur zum Teil mit Epithel ausgekleideter Spalt.

Die Ganglienzellen sind beiderseits spärlich vorhanden; die ganze Umgebung des linken Spaltendes wird von dem oben erwähnten, sich mit Eosin tiefer rot färbenden Gewebe eingenommen.

Die Markscheidenfärbung zeigt nur in der Umgebung der vorderen Fissur vollständig normale Nervenfasern. Für die übrigen Fasern lässt die Höhle mit dem sie umziehenden Saum von Glia nur einen schmalen Streifen übrig, in dem sie stark gelichtet sind, bezw. ganz fehlen.

Unteres Brustmark. (Nr. 4/07.)

Der Schnitt ist platt; der sagittale Durchmesser verhält sich zum frontalen wie 1:3. Die Höhle verläuft als ein schmaler Spalt quer fast durch den ganzen Schnitt. Der linke Pyramidenvorderstrang ist dem rechten gegen-

über stark verschmälert. Das rechte Vorderhorn liegt vor der Höhle in Form eines kleinen Dreiecks.

Der Centralkanal ist verdoppelt. Ependymzellhaufen haben sich geordnet und bieten ein dem Hauptkanal gleiches Bild. Auch in der Umgebung finden sich in reicher Menge Ependymzellhaufen.

Die dem Spalt zunächst liegenden Ganglienzellen sind diesem parallel laufend platt gedrückt. Auch die Zellen der Clarkeschen Säule werden komprimiert.

Oberes Lendenmark. (Nr. 3/07.)

Ein sonderbares Bild bietet ein Schnitt durch das obere Lendenmark.

Die Höhle liegt in ihrer Hauptausdehnung in der linken Hälfte, die in frischem Zustand die rechte Hälfte bedeutend übertroffen haben mag. Der infolge der Konservierung kollabierte Schnitt ähnelt einem Dreieck. Die Fissura anterior ist nach rechts gebogen. Ihr parallel verläuft ein Spalt, der lateral vom Vorderhorn und etwas vor demselben beginnt, die graue Substanz zwischen Vorder- und Hinterhorn kreuzt und hinter dem Centralkanal endet. Von dieser Kreuzungsstelle zweigt ein zweiter Spalt ab, der dem linken Hinterhorn folgend mit dem Pialraum in Verbindung steht. Die Wand der Höhle ist grösstenteils glatt.

Die Markscheidenfärbung lässt die Gegend der Pyramidenvorderstränge, sowie die des linken Hinterstrangs einigermassen intakt finden; im allgemeinen ist der Faserausfall ziemlich stark, fleckweise beinahe vollständig.

Der Centralkanal ist oval; um denselben sind zahlreiche Haufen von Ependymzellen.

Die Ganglienzellen sind links stark vermindert, platt gedrückt.

Unteres Lendenmark. (Nr. 2/07.)

Der Schnitt hat normale Umrisse. Höhlenbildung ist in dieser Höhe des Marks nicht mehr vorhanden.

Die Vorderhörner sind von normaler Konfiguration. In den Hinterhörnern und ihrer Umgebung ist die Glia stark gewuchert. Die Zellen sind vermehrt, teils klein, Kerne gut tingiert, von leukocytärem Bau, teils grösser, blass, teils haben die Kerne spindelförmigen Bau. Die Gefässe im Bereich der vermehrten Glia sind strotzend gefüllt, in den adventitiellen Lymphräumen sieht man massenhafte Zellanhäufungen, sowie geronnenes Exsudat.

Unterstes Lendenmark wie voriger Schnitt.

Fall II.

Krankengeschichte.

Kind H. H., Alter 5 Jahre, hatte früher vor seiner 1. Aufnahme in die Kinderklinik eine Poliomelitis durchgemacht. Aufzeichnungen hierüber sind nicht mehr vorhanden. Jedenfalls sind auffallende Lähmungen nicht zurückgeblieben.

Das zweite Mal wurde es vom 14. XI. 1905 bis 25. II. 1906 in der Kinderklinik wegen Meningitis cerebrospinalis behandelt. Der Befund bei einer Nachuntersuchung am 6. III. 1906 war folgender:

Rotbackiges, ganz gut genährtes Kind; seine Bewegungen sicher und ziemlich geschickt, kein Tremor. Das Sitzen ist gut möglich, freies Stehen gelingt nicht; unter starkem Taumeln fällt das Kind. Breitspuriges Gehen ist auf einige Schritte möglich, ohne sicheres Gleichgewicht. Das Kind bewegt sich zu Hause meist kriechend fort. Die Kraft der Muskeln ist sicher herabgesetzt. Die Kniephänomene sind gesteigert, keine Spasmen. Achillessehnenreflexe fehlen. Babinsky und Kernig sind negativ. Hautreflexe vorhanden.

Das Kind spricht viel, ist sehr aufmerksam, antwortet sinngemäss. Die Sprache ist undeutlich lallend.

Zum dritten Mal wurde das Kind am 17. März 1909 in die Kinderklinik gebracht. Diagnose: Meningitis cerebrospinalis epidemica.

Anamnese:

Seit Montag besteht angeblich beim Patienten Nahrungsverweigerung. Fieber will nicht wahrgenommen sein. In der Nacht vom 15. auf 16. starke Benommenheit. Patient starrte gerade an die Decke und hatte allgemeine Konvulsionen mit Augenverdrehungen. Die Hände wurden krampfhaft zur Faust geballt. Zu Hause hat Patient immer nach dem Kopfe gegriffen. In vergangener Nacht bekam er galliges Erbrechen. Patient hatte gestern angeblich normalen Stuhlgang.

Pat. bekam nur 6 Wochen die Brust, dann angeblich wegen mangelnder Drüsenfunktion nicht mehr. Patient hatte mit 2½ Jahren Hirnhautentzündung mit anschliessendder Störung in der Funktion des linken Beins.

Familienanamnese o. B

Status:

Mässig kräftiger Junge in leidlichem Ernährungszustand. Hautfarbe im Gesicht, Rücken und an den Extremitäten cyanotisch.

Sensorium vollkommen benommen. Kopf nicht eigentlich in den Nacken gebohrt, ist aber trotz grossen Kraftaufwands nicht nach vorne zu bringen. Nur selten ist Pat. ruhig. Meist beobachtet man Jaktationen, zeitweilig auch tonisch-klonische Krämpfe der Extremitäten mit Stillstand der Atmung.

Pupillen gleich weit, reagieren prompt auf Lichteinfall. Häufig konjugierte Deviation beider Bulbi nach rechts; besonders beim Blick nach unten. Nystagmus verticalis. Eitrige Conjunctivitis beider Augen.

Pat. greift viel unter Schmerzäusserungen nach dem Kopf. Er presst fast stets die Kiefer derart zusammen, dass nur schwer Nahrung beizubringen ist. Auch knirscht er mit den Zähnen.

Drüsenschwellung am Hals.

Ziemlich bedeutende Rhinitis und Stomatitis catarrhalis. Zunge schmierig belegt; an den Tonsillen nichts Besonderes.

Am Unterschenkel und auch am Unterarm Cutis marmorata.

Atmung ziemlich frequent, röchelnd, ohne Beteiligung der Nasenflügel.

Bauch leicht eingezogen. Bauchdeckenreflexe fehlen. Patellarreflexe rechts lebhaft, links fehlend; Fusssohlenreflex rechts plantarwärts, links nicht auszulösen. Achillessehnenreflex links undeutlich, rechts lebhaft. Kremasterreflex wegen Hochstand der Testikel nicht zu prüfen.

Linker Fuss stark proniert, auffallend cyanotisch; alle Zehen dorsal flektiert und leicht abduciert.

Ueber der ganzen Lunge hört man diffus bronchitische Geräusche, die vorne links die Herztöne verdecken. Perkussion vorne o. B., ebenso auch die Herzgrenzen. Auch hinten hört man bei normalem Perkussionsschall bronchitische Geräusche.

Leber und Milz o. B.

Puls recht klein, kaum fühlbar.

Lumbalpunktion: Mit der Spritze wurden ca. 20 cbcm getrübte Cerebrospinalflüssigkeit aspiriert. Bei der grossen Unruhe des Patienten entleerten sich auch noch ohne Aspiration einige cbcm unter anscheinend geringem Druck. Nach der Punktion Injektion von 10 cbcm Meningokokkenserum.

Nach der Punktion Erbrechen kaffeesatzartiger Massen, in denen Blut nachgewiesen wurde.

Am Spätnachmittag nahm die Cyanose bedeutend zu. Die Atemfrequenz steigerte sich noch und das Röcheln wurde stärker, der Puls nicht mehr fühlbar. Trotz Kampherinjektion, Einflössen von Digitalis, Sauerstoffinhalation und Senfwickel erfolgte um $1/_2 6$ Uhr der Exitus.

Sektion am 18. III. 1909. (S. Nr. 82.)

Schädelhöhle:

Schädeldach von normaler Konfiguration, brachycephal, sehr blutreich, mit der Dura noch fest adhärent, die letztere auch ziemlich blutreich, überall noch durchsichtig. Im Sinus longitudinalis viel flüssiges Blut und Speckgerinnsel. Bei der Eröffnung der Dura zeigt sich dieselbe auf der rechten Seite leicht verklebt mit den weichen Häuten; die Innenfläche stark injiciert. Dura selbst nur matt glänzend. Auf der linken Seite zeigt die Dura das gleiche Verhalten. Die weichen Häute hochgradig injiciert. Zwischen den Gyri findet sich beiderseits teils seröse Flüssigkeit, teils ausgesprochen eitriges Exsudat. Bei der Herausnahme des Gehirns, die in toto vorgenommen wird, zeigt sich dieses an der Basis und zwar besonders um das Chiasma herum, sowie im Bereich der Brücke verklebt. Die ganzen weichen Häute der Basis sind ebenfalls sehr blutreich und leicht eiterig und trüb serös infiltriert. Circulus arteriosus normal. In der Gegend des Hypophysenstils wölbt sich das Infundibulum blasenartig hervor. Bei Abtragung der Hemisphären zeigen sich die Seitenventrikel beiderseits stark erweitert, gefüllt mit reichlich seröser, leicht getrübter Flüssigkeit. Die Innenauskleidung des 3. Ventrikels zeigt eine starke Injektion und nach der Entfernung der Flüssigkeit eine deutliche feine Granulierung. Auch der 4. Ventrikel ist erweitert, Ependym ebenfalls leicht granuliert. Die weisse Substanz des Gehirns ziemlich blutreich, überall etwas weich, die weichen Häute der Gehirnoberfläche etwas anhaftend, verdickt.

Kleinhirn ebenfalls sehr blutreich. Die weichen Häute serös-eitrig infiltriert, besonders an der Unterfläche. Consistenz etwas weich. In der Gegend des Foramen magendii finden sich starke Verklebungen. Die weichen Häute der Medulla oblongata sehr blutreich.

Dura der Schädelbasis blutreich, zum Teil mit eitrig fibrinösen Membranen bedeckt.

In der Nasenhöhle nur sehr wenig Schleim.

Stirnhöhle frei.

Rückenmark:

Nach Eröffnung der Wirbelhöhle zeigt sich die Dura ziemlich stark gespannt und blutreich. Bei der Eröffnung des Duralsacks zeigt sich die Dura im Bereich des Hals- und Brustmarks ziemlich adhärent, die weichen Häute und Durainnenfläche hochgradig hyperämisch. Im unteren Brustmark beginnt eine ziemlich ausgesprochene eitrige Infiltration der weichen Häute, während im Bereich der Cauda Blutungen festzustellen sind.

Bezüglich des übrigen Sektionsbefundes wird auf die Leichendiagnose verwiesen. Diese lautet:

Syringomyelie des ganzen Rückenmarks.

Leichte serös-eitrige Meningitis des Gehirns und Rückenmarks. — Hyperämie der Dura.

Hochgradiger entzündlicher Hydrocephalus internus et externus. — Ependymitis granularis.

Alte pleuritische Residuen über beiden Lungen mit ausgedehnten Pleurahaemorrhagien. Hyperämie und Oedem der Lungen.

Pharyngitis. Schwellung der Tonsillen, sowie der peritrachealen und peribronchialen Lymphdrüsen.

Follikuläre Hyperplasie der Milz, umschriebene Gastromalacie. Leichte Schwellung der Mesenterialdrüsen.

Mikroskopische Untersuchung:

Oberes Halsmark. (Nr. 1/09.)

Die rechte Hälfte des Schnitts ist etwas zusammengefallen und weniger voluminös wie die linke.

Ein Spalt zieht quer durch den Schnitt, dorsal vom Centralkanal, mit seiner grösseren Ausdehnung in der rechten Hälfte liegend. Er zeigt in seinem Verlauf verschiedene Zacken und Buchten. Bei der makroskopischen

Betrachtung der Schnitte sieht man schon, dass in der Umgebung der Höhle hellere, sich wenig färbende Stellen finden, die lockeren, maschigen, gequollenen Gliawerk entsprechen. In dem Spalt liegen neben geronnenem Exsudat Haufen von Leukocyten, Zellen mit grossem dunklen Kern und schmalem Protoplasmasaum, sowie Zellen mit grossem blassem Kern, sogenannte Körnchenzellen, und Erythrocyten.

Das anliegende Gewebe ist gefässreich. Die Gefässe sind stark gefüllt. Eine stärkere Gliawucherung um den Spalt ist nicht zu erkennen.

An Stelle des Centralkanals ist eine grosse Anzahl von Ependymzellen, die um ein unregelmässiges Lumen ohne Anordnung gruppiert sind. Nur zwei Gruppen haben sich davon abgesondert und scheinen je einen eigenen, ganz kleinen Centralkanal mit regelmässigem, ein rundes Lumen begrenzendem Epithel bilden zu wollen. Das Gewebe ist zu beiden Seiten des Centralkanals stark aufgelichtet.

Die Ganglienzellen zeigen, namentlich in der Umgebung der Spalträume, alle Zeichen der Degeneration.

Um das Rückenmark ist eine enorme Anhäufung von Leukocyten. Die weichen Häute sind verdickt.

Uebergang zum Brustmark. (Nr. 2.)

Im Schnitt sind 3 Spalträume, einer in der linken, einer in der rechten Hälfte, einer befindet sich in der Mitte, rechts von der Fissura posterior. Der linke setzt sich in die hintere Wurzel hinein fort. In der Umgebung der Spalten ist das Gewebe stark aufgelockert, die Glia ist ein weites Maschenwerk, in dem feinste Fasern liegen. In den Spalten, sowie im anliegenden Gewebe trifft man zahlreiche freie rote Blutkörperchen. Die Gefässe sind stark gefüllt. Von den Ganglienzellen des rechten Vorderhorns sind nur einzelne normal, die meisten, namentlich soweit sie in dem aufgelockerten gequollenen Gewebe liegen, sind zu Grunde gegangen, ebenso auch links.

Der Centralkanal zeigt eine Divertikalbildung. Dorsal von ihm scheint sich aus Ependymzellen ein zweiter bilden zu wollen; doch ist es nicht ausgeschlossen, dass es sich bei diesem zweiten Kanal um den Schnitt durch ein und denselben handelt.

So ausgedehnt die Höhlenbildung ist, so zeigt doch die Markscheidenfärbung, dass verhältnismässig viele Fasern noch intakt sind, namentlich rechts (Pyramidenvorderstrang, Gowersche Bahn, Kleinhirnbahn und Pyramidenseitenstrangbahn). Links hat sich der Pyramidenvorderstrang gut gefärbt, die übrigen linksseitigen Bahnen zeigen mehr oder weniger starken Faserausfall.

Oberes Brustmark. (Nr. 3/09.)

Im Schnitt dieser Höhe sind zwei Spalträume, ein kleinerer vor dem Centralkanal, ein grösserer in der linken Hälfte gelegen, mit einem schmalen Ausläufer nach rechts. Der schön entwickelte Centralkanal ist durch die Höhle resp. die mit ihr verbundene Gliawucherung nach rechts verschoben. Die Wandungen der Spalten sind grossenteils regelmässig, glatt, einige Stellen aufgefasert. Das umgebende Gewebe ist stellenweise stark rareficiert. In den Wänden finden sich allenthalben Leukocytenansammlungen. Auch im linken Vorderhorn findet sich eine umschriebene Anhäufung von polynukleären Leukocyten. Die Gefässe sind stark hyperämisch, namentlich in den Vorderhörnern, manchmal geschlängelt.

In den adventitiellen Lymphräumen trifft man mächtige Zellanhäufungen; überall sind diffuse Blutaustritte.

Die Ganglienzellen sind noch ziemlich zahlreich vorhanden, doch zeigen manche von ihnen Zerfallserscheinungen.

Mittleres Brustmark. (Nr. 4/09.)

Der Schnitt zeigt zwei Höhlen. Die grössere liegt in der rechten Hälfte und hat einen unregelmässigen Verlauf, mit Buchten in das umliegende Gewebe. Vorn steht

sie in offener Verbindung mit dem Pialraum. Die kleinere verläuft quer durch die linke Rückenmarkshälfte. In den Höhlen sieht man feines Netzwerk, geronnene seröse Flüssigkeit und Leukocytenhaufen. Ausserdem finden sich frei liegende Gefässe längs und quer getroffen. In ihrer Umgebung häufen sich reichlich Zellen an. Das Gewebe um die Höhlen zeigt, einige Stellen ausgenommen, normale Dichtigkeit. Da und dort sind diffuse kleine Blutungen ins Parenchym anzutreffen.

Die Ganglienzellen sind rechts durch die Höhle verdrängt und nur ganz vereinzelt anzutreffen, die meisten sind degeneriert. Auch links sind sie sehr spärlich. Sie liegen grösstenteils in einem weitmaschigen Gewebe, das von äusserst zellreichen und stark gefüllten Gefässen durchsetzt wird. Ueberall sieht man Blut in den adventitiellen Lymphräumen.

An Stelle des Centralkanals ist ein Haufen ungeordneter Ependymzellen, in deren Mitte ein Spalt.

Der Subarachnoidalraum ist gefüllt mit Leukocyten. Die weichen Häute sind verdickt.

Unteres Brustmark. (Nr. 5/09.)

Es finden sich zwei Spalträume, einer in der rechten und einer in der linken Hälfte. Der linke ist offenbar viel grösser, da die linke Hälfte nur ungefähr halb so gross ist wie die rechte. Der rechte ist mehr schlitzförmig. Die Wandung der Spalträume ist an einzelnen Stellen aufgefasert, sonst mit derber, welliger Glia ausgekleidet. In der Umgebung sind diffuse Blutungen, an manchen Stellen zeigt das Gewebe einen lockeren maschigen Bau. Die Gefässe sind hyperämisch.

Die Ganglienzellen haben sich mit Haematoxylin schlecht gefärbt und fallen durch ihre homogene Beschaffenheit auf. Teils sind sie unmerklich gekörnt. Fortsätze fehlen vielfach.

Der Centralkanal ist schwer zu finden. Man sieht verschiedene Ependymzellenhaufen, von denen sich zwei

zu einem Centralkanal zusammengestellt zu haben scheinen.

Was aber in diesem Schnitt am auffallendsten ist, ist eine plötzlich in der Gegend der grauen Commissur auftretende ziemlich erhebliche Bindegewebsentwicklung mit Neubildung von Kapillaren. Sie ist wohl als Bestreben des Körpers aufzufassen, die entstehenden Defekte, die von Glia nicht rasch genug gedeckt werden, auszugleichen.

Oberes Lendenmark. (Nr. 6/09.)

Der Schnitt ist dorsoventral abgeplattet. Der frontale Durchmesser verhält sich zum sagittalen wie 2:1. Quer durch den Schnitt zieht von einer Seite zur anderen ein teilweise glatter, teilweise fetziger, unregelmässiger Spalt mit verschiedenen Ausbuchtungen. Neben der grossen Höhle liegt ein kleiner Spalt, der frisch im Entstehen ist. In seiner Wand sind zahlreiche Leukocyten eingestreut, die offenbar zum Fortschaffen des zerfallenden Gewebes dienen.

Die Gefässe sind hyperämisch. In ihrer Umgebung sind Zellanhäufungen.

Das Rückenparenchym ist an vielen Stellen ödematös gequollen; Ganglienzellen sind nur spärlich vorhanden.

Der Centralkanal ist normal ausgebildet.

Mittleres Lendenmark. (Nr. 7/09.)

Ein langer Spalt zieht dorsal vom Centralkanal quer durch den Schnitt von einer Hälfte zur anderen. Der Schnitt ist dorsoventral abgeplattet. Die Höhle ist glatt, nur an ihren beiden Enden aufgefasert. Das sie umziehende Gliagewebe ist dicht. An manchen Stellen der Wand finden sich Leukocytenanhäufungen, diffuse Blutungen in der Umgebung. Im Innern ist feines Faserwerk und rote Blutkörperchen. Ebenso ist dieser Befund an den adventitiellen Lymphscheiden der Gefässe festzustellen.

Die Ganglienzellen sind links zahlreicher vertreten wie rechts. Letztere zeigen deutliche Degenerationserscheinungen.

Der Centralkanal ist weit und mit regelmässigem Epithel ausgekleidet.

Unteres Lendenmark. (Nr. 8/09.)

Die linke Hälfte des Querschnitts ist zusammengesunken. Die vordere Fissur wird in starkem Bogen nach rechts gedrängt. In der linken Hälfte liegt ein geräumiger Spaltraum quer verlaufend. Die Wand ist in ihrer grössten Ausdehnung stark aufgefasert. Das Gewebe geht an vielen Stellen fast unmerklich in das Lumen über.

Die Gefässe sind stark mit Blut gefüllt, vielfach liegen die roten Blutkörperchen ausserhalb derselben. In den adventitiellen Lymphräumen ist feines Netzwerk. Dieses trifft man auch im freien Spaltraum in reicher Menge, neben Zellanhäufungen von leukocytärem Bau, Gliazellen, Körnchenzellen, roten Blutkörperchen. Ausserdem liegen einzelne Gefässquerschnitte frei in der Höhle. Auch weiter entfernt vom Spalt ist das Gewebe stark rareficiert, die Gliamaschen weit, so dass anzunehmen ist, dass diese Stellen bei weiterem Fortschreiten des Zerfallprozesses zu Grunde gegangen wären.

Der ganze übrige Querschnitt ist schwer verändert, in der Gegend der beiden Vorderstränge sind diffuse Blutungen ins Gewebe. Die Gefässe sind allenthalben von entzündlichen Zellanhäufungen umgeben.

Die Ganglienzellen sind rechts ziemlich gut erhalten, links sind sie nur spärlich vorhanden, da sie meist durch die Höhle verdrängt sind. Die übrig gebliebenen zeigen degenerative Zeichen: Schwund der Tigroidsubstanz, Untergang der Fortsätze, teilweise sogar homogenes Aussehen.

Der Centralkanal ist dreifach. Neben dem Hauptkanal tritt ein zweiter auf mit grossem Lumen und regel-

mässigem Epithelbesatz. Im Lumen ist geronnener Inhalt. Zwischen den beiden Kanälen sind Ependym- und Gliazellen eingeschoben. Weiter entfernt ist ein viel kleinerer dritter Kanal, auch mit Lumen und regelmässigem Epithelbesatz.

Zwei zeitlich einander naheliegende Fälle von Höhlenbildung nach Poliomyelitis: ein merkwürdiger Zufall! oder besteht ein ursächlicher Zusammenhang?

Der anatomische Prozess der Höhlenbildung ist in beiden Fällen ganz und gar abgeschlossen. Auffallend derbe, wellige, zellarme Gliazüge bilden eine feste Wand, die an vielen Stellen wie mit Endothel ausgekleidet ist. Diese Gliawand hat sich an den meisten Stellen dunkler gefärbt und hebt sich von dem anliegenden lockeren und teilweise gequollenen Rückenmarksgewebe kräftig ab. Derartige Bilder brauchen natürlich Jahre bis zu ihrer vollständigen Entwicklung. Ein grosser Zeitabschnitt muss zwischen der jetzigen todbringenden und der die Höhlenbildung bedingenden Erkrankung gelegen haben.

Für den I. Fall ist dies von vorneherein klar. Beim II. Fall könnten die Bilder akuter Myelitis, der das Kind erlegen ist, auf dem Wege zur richtigen Beurteilung, wie sich die Höhlenbildungen entwickelt haben, irreführen. An manchen Stellen der Höhle nämlich sieht man fetzig aufgelockerte Ränder mit Leukocytenanhäufungen, Blutungen. Diese auch sonst nicht seltenen Befunde sind natürlich auf den augenblicklich bestehenden myelitischen Prozess zurückzuführen. Schmaus bemerkt:

Dass ein Zerfall des Nervenparenchyms unter dem Einfluss eines starken Oedems in grosser Ausdehnung eintreten kann und in seinen höchsten Graden einer förmlichen Lösung der Nervenelemente in der Flüssigkeit gleichkommt, erklärt uns die Tatsache, dass im Anschluss daran selbst Höhlenbildungen entstehen; wo der Zer-

fall gequollener Gewebsmassen, der Nervenelemente und Gliafasern, einigermassen rasch zustande kommt, werden ferner in den Zerfallsmassen bald Ansammlungen von Körnchenzellen auftreten. Es können also richtige Erweichungsherde zustande kommen. Tritt nun rasch eine Resorption an solchen Stellen ein, so entstehen Spalträume und Höhlenbildungen, welche oft von einer homogenen oder leicht körnigen Masse begrenzt sind, die zum Teil aus geronnener Lymphe, zum Teil aus eigentümlich umgewandelter Neuroglia zusammengesetzt wird.

Die ganze Syringomyelie in dem hier beschriebenen II. Fall auf die Meningomyelitis zurückzuführen, ist jedoch nicht angängig. Denn den erwähnten Bildern akuter Auflockerung und Zerstörung an den Wänden der Höhlen lassen sich viel mehr andere entgegenstellen, in denen die Wand glatt und von der oben beschriebenen derben Festigkeit ist, die einen jahrelang dauernden Heilungs- und Vernarbungsprozess voraussetzt.

So sind die beiden Fälle, so verschieden sie auf den ersten Blick erscheinen mögen, in ihrem Kern sich doch völlig analog.

Schwierig oder unmöglich zu beantworten ist die Frage, wie nach einer Poliomyelitis eine solch grosse Höhle entstanden ist. Es müsste sich jedenfalls schon um einen ausgedehnten myelitischen Prozess gehandelt haben, der nicht nur auf die Vorderhörner beschränkt blieb.

In der Literatur fand sich ausser dem Anfangs erwähnten Fall von Schwalbe kein Aufschluss. Vielleicht rief der Reiz der Poliomyelitis bei dem jugendlichen Zustand des Markes eine starke Wucherung der Glia hervor. Diese zerfiel infolge von Cirkulationsstörungen oder der zerstörenden Wirkung der Bakterientoxine, wodurch die Höhlen entstanden. Diese Annahme erscheint wahrscheinlicher als eine zweite, derzufolge es

zuerst zu einem Zerfall von Nervengewebe und im Anschluss daran, als Ersatz, zu einer Glianeubildung gekommen ist, die dann wieder dem Zerfall anheimgefallen wäre. Doch das sind nur hypothetische Betrachtungen, ein sicherer Beweis für den ursächlichen Zusammenhang mit dem jetzigen Zustande des Marks lässt sich nicht finden.

Mit einer vermehrten Gliabildung hängen wohl auch die Befunde am Centralkanal zusammen.

Der Centralkanal zeigt in beiden Fällen ein eigentümliches Verhalten. Bei Erwachsenen sind ja Abweichungen von der Norm, einem um ein Lumen regelmässig angeordneten Kranz cylindrischer Ependymzellen, die Regel. Sehr häufig findet man Unregelmässigkeiten in der Anordnung der Ependymzellen. Diese können ungeordnete Haufen bilden. Dann erscheint der Centralkanal, wie es namentlich im Brustmark Erwachsener häufig zu sein pflegt, gänzlich obliteriert.

Diese Abweichungen als pathologischen Befund anzusehen, ist wohl nicht mehr angängig. In der älteren Literatur scheint diesem Verhalten des Centralkanals mehr Bedeutung beigemessen worden zu sein. Wenigstens sind des öfteren Hinweise in dieser Richtung zu finden. Pick nennt allerdings das Vorhandensein eines doppelten Centralkanals kein allzu seltenes, und Clarke fand den Centralkanal zuweilen doppelt. Solche Befunde wurden aber meist als Zeichen abnormer Entwicklung gedeutet. Es war darum naheliegend, ähnliche Befunde bei Syringomyelie als Stütze für die Leydensche Auffassung der Pathogenese dieser Krankheit zu verwerten. Man dachte sich entweder, dass die Abschnürung eines doppelten Centralkanals zur Hydromyelie führen könne, oder man griff auf das den Centralkanal umgebende Gewebe zurück. Wucherungsvorgänge in diesem und in unverbrauchten Resten des embryonalen Gewebes an

dieser Stelle sollten zu Abschnürungen des Kanals führen können (Pick, Ebert).

Demgegenüber hat Miura hervorgehoben, dass nicht jede Verdoppelung des Centralkanals auf Entwicklungsstörungen bezogen werden darf. Nur diejenigen Fälle dürfen in diesem Sinne aufgefasst werden, in denen die Veranlassung zu der gleich zu besprechenden Entstehungsursache fehlt, nämlich die Gliawucherung. Es können sich Epithelien abschnüren und so anordnen, dass sie ein vollkommen rundes Lumen bekommen und so eine Art neuen Centralkanal bilden. Das scheint am leichtesten zu geschehen, wenn eine Ausbuchtung des Centralkanals oder auch eines mit Centralkanal-Epithel bekleideten Hohlraums abgeschnürt wird. Auf diese Art der Entstehung weisen rascher Wechsel der Anordnung des Epithels in kurzen Abständen hin. Rosenblatt findet diese Verhältnisse als für einen von ihm beschriebenen Fall zutreffend: Die Anhäufung der Gliakerne in der Umgebung des doppelten oder dreifachen Centralkanals ist zwar keine sehr erhebliche, immerhin aber treten sie in mehreren Gruppen an den meisten Schnitten auf und jedenfalls zahlreicher, als man sie am normalen Querschnitt findet. Dazu kommt in sehr ausgesprochener Weise der rasche Wechsel in der Konfiguration der Kanaldurchschnitte und der Epithelanordnung.

Auffallender, weil seltener, sind solche Veränderungen am Centralkanal des Rückenmarks von Kindern. Der Centralkanal vorliegender Rückenmarke bietet ein äusserst wechselndes Bild. Bald ist er rund, mit wohlerhaltenem, regelmässigem Epithel ausgekleidet, bald fehlt da und dort ein Stück desselben. Auf anderen Schnitten sieht man Bilder, wo sich ein zweiter Centralkanal abzuschnüren beginnt. Es zeigen sich Ausbuchtungen des Kanals, denen nur wenige Zellen fehlen, um

einen zweiten neuen Centralkanal zu bilden. Schiebt sich nur wenig Gliagewebe zwischen die beiden Zellkränze, so ist das Bild fertig. Anderswo liegen ungeordnete Zellhaufen um ein unregelmässiges Lumen. Es ist also nur ein Schritt, dass solche Ausbuchtungen oder solche Zellhaufen sich ordnen und als selbständige Centralkanäle imponieren.

Es erhebt sich die Frage, ob und in welcher Beziehung diese Erscheinungen am Centralkanal zu dem pathologischen Hauptprozess stehen. Und da ist wohl anzunehmen, dass durch gesteigerten Zerfall das Rückenmarksparenchyms, auch wenn das aus den Rückenmarksbildern nicht überall mit Deutlichkeit zu erkennen ist, eine Wucherung des Gliagewebes hervorgerufen wird, das, wie schon oben ausgeführt, Obliteration und Abschnürung am Centralkanal bewirken kann. Bei der überstürzten Regeneration ist ausserdem eine starke Vermehrung der Ependymzellen nicht von der Hand zu weisen. Diese können sich ordnen und so das Bild eines zweiten oder dritten Centralkanals zeigen.

Wohl können manche dieser Bilder von doppeltem Centralkanal auch als einfache Divertikelbildungen angesehen werden, hervorgerufen durch vermehrten Druck im Innern des Centralkanals. Solche Divertikel imponieren natürlich auf dem Schnitt als selbständige Centralkanäle. Der Zusammenhang liesse sich nur durch Schnittserien feststellen.

Zum Schlusse komme ich der angenehmen Pflicht nach, Herrn Oberstabsarzt Prof. Dr. Hauser herzlich zu danken für Ueberlassung der beiden Fälle, und für das Entgegenkommen, das mir mein hochverehrter Lehrer während meiner Coassistenten-Zeit im pathologischen Institut stets gezeigt hat.

Literaturverzeichnis.

Schmaus-Sacki, Vorlesungen über die pathologische Anatomie des Rückenmarks.

Oppenheim, Lehrbuch der Nervenkrankheiten.

Miura, Zur Genese der Höhlen im Rückenmark Virchow Archiv, Bd. 117.

Saxer, Anatom. Beiträge zur Kenntnis der sogen. Syringomyelie, Zieglers Beiträge Bd. 20.

Schmaus, Myelitis, Lubarsch-Ostertag, Ergebnisse 1. Jahrgang Abt. III. pag. 716.

Hanser u. Harbitz, Beitrag zur Lehre der acuten Poliomyelitis. Zieglers Beiträge zur patholog. Anatomie Bd. 25.

Schmaus, Poliomyelitis anterior, Lubarsch-Ostertags Ergebnisse, 1. Jahrgang.

Fall I (1907)

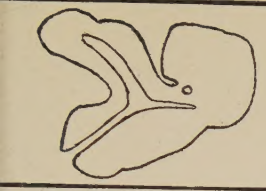
3.


4.


5.


6.

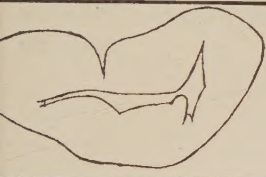
7.


8.

Fall II (1909)


1.

2.

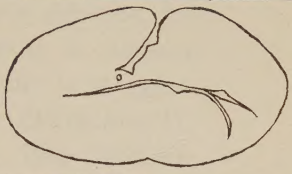
3.


4.

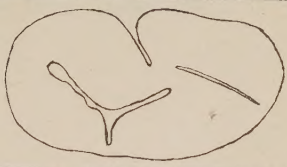
5.

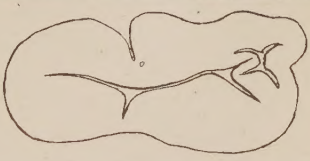
6.)

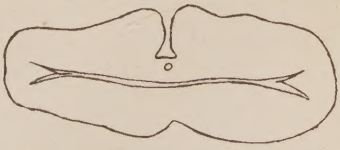
7.)

8



Lebenslauf.

Den 17. April 1889 in Untergriesingen geboren, besuchte ich von 1895—1899 die Volksschule in Altheim b. Biberach, von 1899—1903 die Lateinschule in Mergentheim, von 1903—1907 das Gymnasium in Ehingen a. D., wo ich das Reifezeugnis erhielt. 1907—1908 studierte ich Medizin in Tübingen (2 Sem.), 1908—1911 in München (6 Sem.), 1911—12 in Erlangen (2 Sem.). Herbst 1912 Staatsexamen. 1913 absolvierte ich das prakt. Jahr in Mainz und Biberach. Approbation 31. Dezember 1913. Von April bis September 1910 genügte ich meiner militärischen Dienstpflicht. Seit 3. August 1914 stehe ich im Feld.